

# Il Learning Corner AIGO 2011

*“...allora, avete visto i dati anamnestici di questo paziente, l'istologia delle biopsie duodenale (Marsh I), la negatività degli anticorpi antitransglutaminasi, positività di HLA DQ2, l'anemia sideropenica, l'ecografia addome con lieve versamento ascitico, tenue con pareti ispessite, ripiene di fluido, con peristalsi vivace. Che esami fareste a questo punto? Qual è per voi la diagnosi?”*

Se foste passati anche casualmente nella sala del learning corner AIGO , quest'anno al Congresso FISMAD di Torino, interrogativi di questo tipo vi avrebbero sicuramente trattenuto dal passar oltre....

In occasione del congresso FIMAD 2011 tenutosi il 6-7-8 marzo a Torino è stato organizzato il primo Learning Corner organizzato dall'AIGO. E' stato ideato dalla "Commissione Giovani AIGO" coordinata dalla Dott.ssa Elisabetta Buscarini e comprendente: Guido Manfredi, Giuliana Vespere, Luca Elli, Salvatore Greco, Paolo Fedeli, Stefania De Lisi, Danilo Castellani, Alessandro Cantone, Adolfo Iacopino, Arnaldo Amato, Alberto Fantin, Giovanna Venezia.

L'argomento scelto per il FISMAD 2011 è stato: l'ecografia delle anse intestinali. Il Learning Corner 2011 è stato organizzato in particolare da: Alessandro Cantone, Stefania De Lisi, Luca Elli, Paolo Fedeli, Salvatore Greco, Guido Manfredi.

Il Learning Corner AIGO 2011 è stato coordinato dalla dottoressa Caterina Rigazio aiutata dalla Dottoressa Elena Ercole , due note...veterane nell'utilizzo dell'ecografia del tratto gastroenterico!

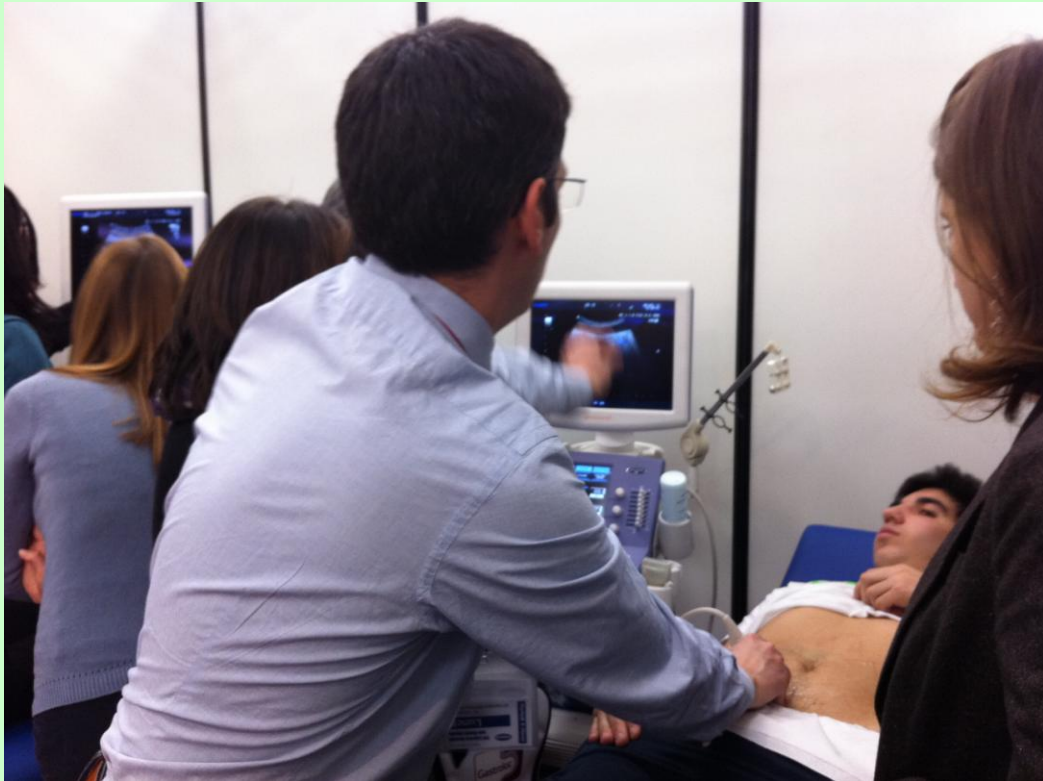


Il Corso si è svolto in 3 giornate occupando 2 ore giornaliere così divise: una prima parte di lezione teorica (indicazione all'esame, semeiotica ecografica normale e segni ecografici di patologia intestinale, IBD, coliti infettive e non, mezzi di contrasto); una seconda parte dedicata a casi clinici interattivi associati a quiz ecografici (con possibilità di vincere premi & gadgets), ed in fine una terza ed ultima parte costituita essenzialmente da esercitazioni pratiche su modelli sani e su pazienti, sotto la guida di tutors esperti nel campo.



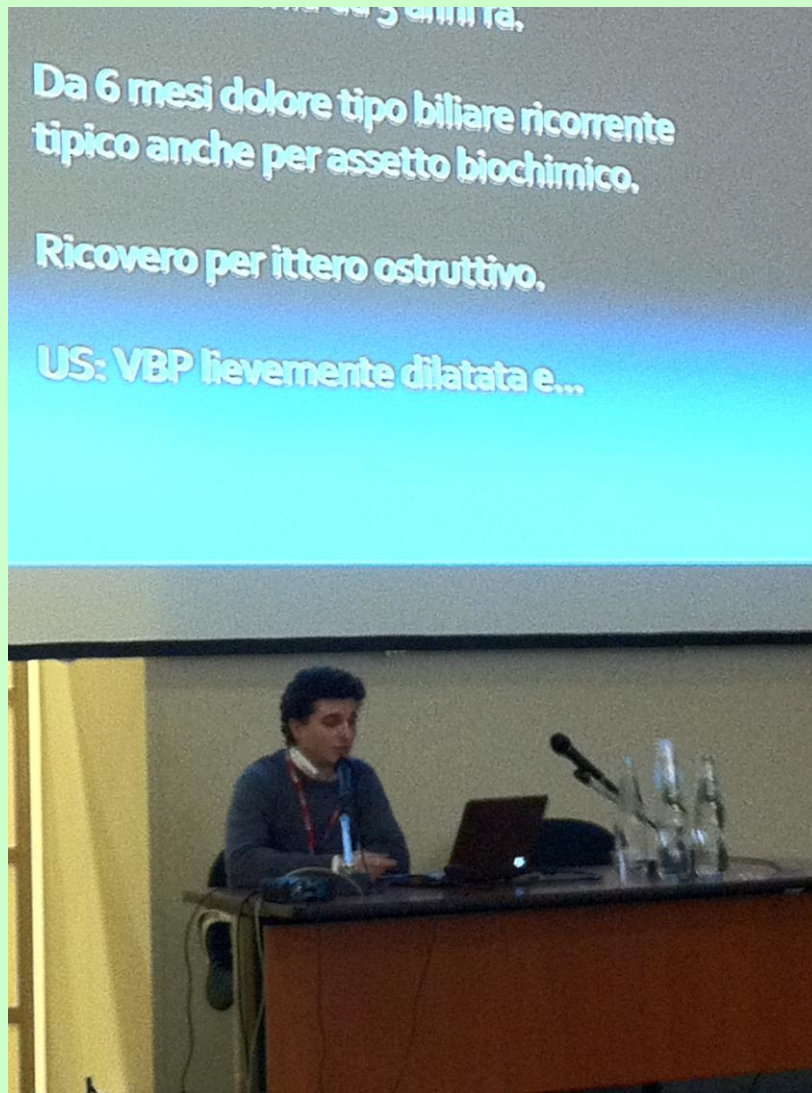
Che dire? Il nostro "corner" è stato un successo. Nonostante alcune difficoltà legate principalmente al fatto che era il primo corso organizzato dalla commissione giovani, all'orario concesso (corrispondente alla pausa pranzo), ai piccoli problemi organizzativi risolti in itinere (cavi, collegamenti, problemi audio, ecc.) e la assenza di alcuni membri organizzatori del corso per motivi familiari, la partecipazione è stata tanto numerosa quanto interessata ed entusiasta. Il corso era infatti riservato ad un massimo di 20 partecipanti al dì, scelti tramite pre-iscrizione alla segreteria AIGO, ma abbiamo toccato

un'affluenza di 32 partecipanti, tanto da essere costretti a utilizzare una sala più capiente dello stand inizialmente previsto.



Il parere favorevole ed entusiasta dei partecipanti al corso costituisce sicuramente l'invito a proseguire con l'organizzazione del Learning Corner AIGO all'interno del Congresso FISMAD.

Il ringraziamento per il buon esito del learning corner va innanzitutto alla segreteria AIGO, fondamentale sia in fase organizzativa pre-corso che in fase di assistenza durante l'intero svolgimento del congresso; anche ALOKA ci ha notevolmente supportato, ha fornito ecografi, materiale per proiezione degli audiovisivi, supporto tecnico e modelli per le esercitazioni pratiche.



Oltre ai componenti della Commissione Giovani che si sono particolarmente impegnati per la buona riuscita del Corner, ringraziamo anche la dottoressa Tomba che ha presentato un interessantissimo caso clinico; un ringraziamento particolare anche al dott. Stefano Crinò, giovane (28!!!) medico che, pur non facendo parte della commissione giovani, si è reso da subito disponibile per tutte le fasi organizzative, prestando aiuto pratico ed sostanziale anche nelle presentazioni dei casi clinici.

*Ah, dimenticavo... un unico esame di laboratorio molto particolare avrebbe permesso di risolvere il caso clinico cui accennavo prima permettendo così di fare una difficile e quanto mai rara diagnosi. Si trattava di un caso di.....*

*Alla prossima puntata!*

*Per la Commissione Giovani AIGO  
Guido Manfredi*